

HEREDİTER SFEROSİTOZLU İKİ VAK'A'DA ERİTROSİTLERİN GLUKOZ TÜKETİMİ

Dr. Özden VURAL (x)
Dr. Cahit KAZAZ (xx)
Dr. Hüseyin ŞENOCAK (xx)
Dr. Ebubekir BAKAN (xxx)

ÖZET :

Bu çalışmada iki herediter sferositozlu hastanın eritrositlerinin belirli sürelerde glukoz tüketimi ölçülerek normal eritrositlerinkilerle karşılaştırılmıştır.

GİRİŞ :

Aşağıda takdim edilen ve herediter sferositoz tanısı konan hastaların aynı miktardaki eritrositleri; lokosit ve trombositlerinden arındırılmış belirli miktar plazma ile steril şartlarda inkübe edilmiş ve 1.2.3.4. saat sonra ortamdaki glukoz yüzdesi saptanmıştır. Aynı işlem dört normal kişinin aynı miktar eritrosit ve yukarıdaki özelliklere sahip plazmaları ile terarlandı. Sonuçlar tablo ve grafik halinde gösterildi.

VAK'A TAKDİMİ :

M.A. Protokol no: 11032/11066 20 yaşında kadın hasta Trabzondan müracaat ediyor. Diğer hasta ilk hastanın kız ardeşi olup E.A. Protokol no: 11055/11061 27 yaşında Trabzondan müracaat ediyor.

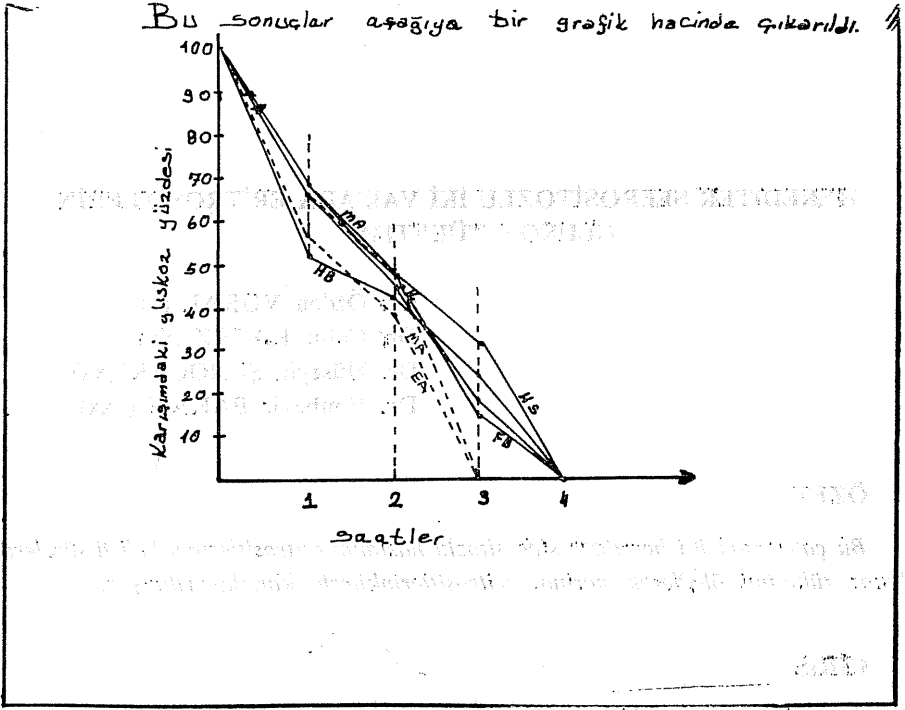
Her iki hastanın hastaneye müracaat şikayetleri gözler ve ciltde sararma, idrarının zaman zaman çay renginde gelmesi idi. Daha önce bir kez bu tür şikayetlerle doktora müracaat etmişler öz geçmişlerinde E.A. Kolelitiazis nedeniyle operasyon geçirmişti.

(x) Atatürk Üni. Tıp Fak. İç Hast. Bilim Dalı Öğretim Üyesi.

(xx) Atatürk Üni. Tıp Fak. İç Hast. Bilim Dalı Araştırma Görevlisi.

(xxx) " " Üni. Tıp Fak. Biokimya Bilim Dalı Araştırma Görevlisi.

Bu sonuçlar aşağıya bir grafiğe hacinde çıkarıldı.

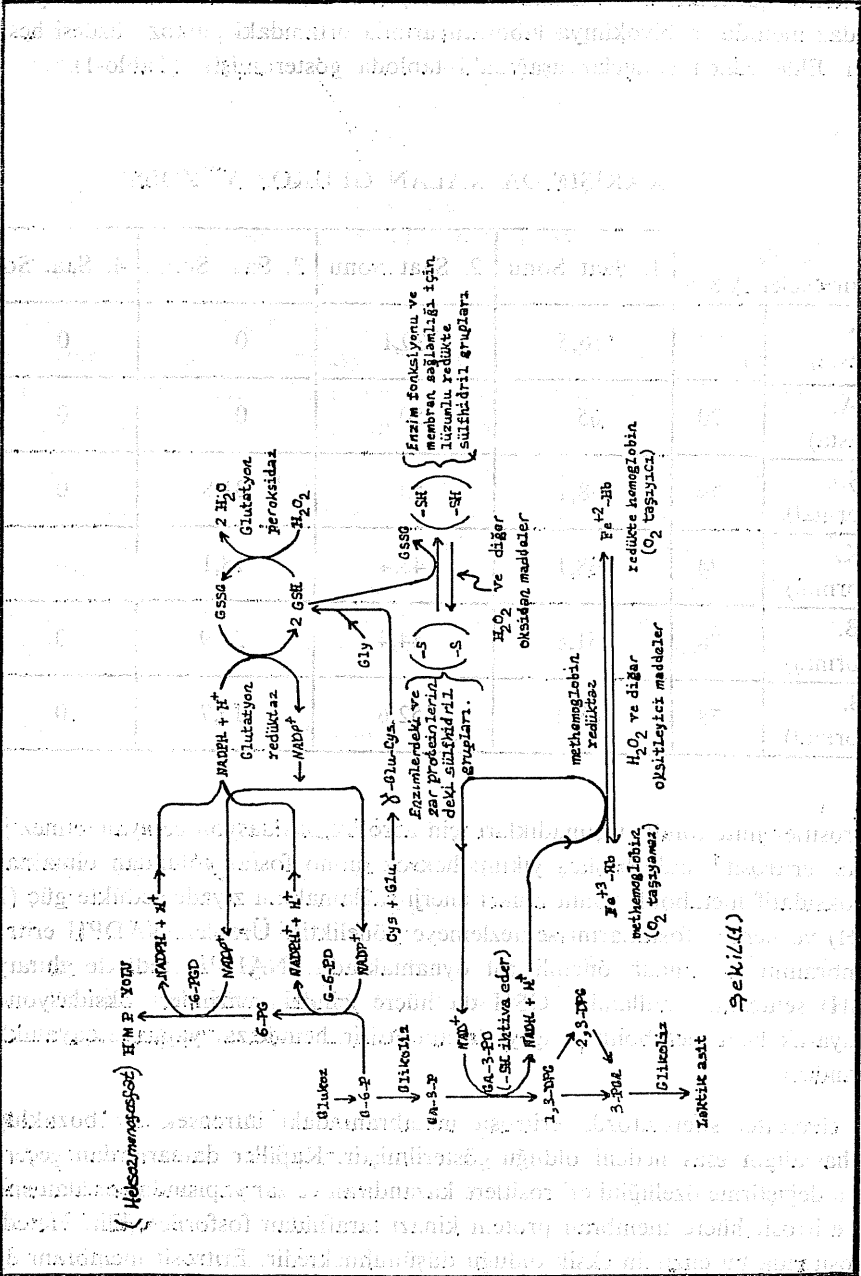


Fizik muayene: M.A.'da deri ve mukozalar ikterik diş etleri soluk skleralar subikterik aksiller ve ingiunal 0,5-1 cm çaplarında lenfadenopati kosta kenarını midklavikular hattın 5-6 cm geçen sert kenarı keskin üzeri düz splenomegali ve kosta kenarından 1-2 cm geçen orta sertlikte kenarı keskin üzeri düz bir hepatomegali E.A'da skleralar ikterik cilt ve mukozalar subikterik kosta kenarını 5-6 cm geçer kenarı keskin üzeri düz orta sertlikte hepatomegali ve kosta kenarını 10-12 m kadar geçen sert üzeri düz ve kenarı keskin bir splenomegali tesbit edildi.

Laboratuvar bulguları herediter sferositozu desteklemekteydi. Bu hastaların eritrositlerinin glukoz kullanımını tesbit etmek için aşağıdaki çalışma yapıldı:

MATERYAL VE METOD :

Hastalar ve dört kontrol grubunun AKŞ değerleri Glukoz oksidaz ile tesbit edildi. Daha sonra aynı çalışma grubunda 0.5 cc. heparinli tüpe steril şartlarda 10 cc. kan alınıp 1500 devirde 10 dakika santrifüj edildi. Numunelerin üst kısmındaki plazmadan üçer cc. başka steril tüplere alınıp plazmadaki lokosit ve trombositleri ayırmak için 1500 devirde 30 dakika kadar yeniden santrifüj edildi. Bu tüplerde bulunan plazmanın üst kısmından ikişer cc. alınıp aynı kişilerden alınan



Şekil 1

Şekil - 1. Eritrositlerdeki Karbonhidrat Metabolizması ve Diğer Bazı Biyokimyasal Olayların Birbirleri İle Olan Bağlantıları.

kanın konup santrifüj edildiği tüplerin dibindeki eritrosit süspansiyonundan 2 şer cc. alınarak 37°C de inkübe edilen özel tüplere steril şartlarda aktarıldı. Hasta ve kontrol gurubundan hazırlanan bu karışımların 1,2,3,4 ncü saatlerde glukoz oksidaz metoduyla biyokimya laboratuvarında ortamdaki glukoz yüzdesi hesaplandı. Elde edilen sonuçlar aşağıdaki tabloda gösterilmiştir (Tablo-1).

KARIŞIMDA KALAN GLUKOZ YÜZDESİ

% mgr. Numuneler A K Ş		1. Saat Sonu	2. Saat Sonu	3. Saat Sonu	4. Saat Sonu
E.A. (Hasta)	80	56,5	39,1	0	0
M.A. (Hasta)	70	65	50	0	0
H.Ş. (Normal)	74	68,1	50	31,8	0
C.K. (Normal)	74	68,1	45,4	18,1	0
H.B. (Normal)	78	51,8	44,4	25,9	0
F.B. (Normal)	78	68,4	52,6	15,7	0

Eritrositler mitokondri taşımadıkları için aerobik oksidasyon cereyan etmez glukozun eritrosit içinde başlıca yıkımı heksoz mono fosfat yolundan olmaktadır. Bu oksidatif metabolik yolun amacı enerji sağlamaktan ziyade redükte güç (NADPH) ve pentoz fosfatlarını sentezlemeye yöneliktir. Üretilen NADPH eritrosit membranını korumada önemli rol oynamaktadır. NADPH redükte glutatyon (GSH) sentezinde kullanılır. GSH da hücre içindeki enzimleri oksidasyondan koruyarak hem metabolik dengeyi devam ettirir, hemde zar yapısına dayanıklılık kazandırır.

Hereditör sferositozda eritrosit membranındaki intrinsek bir bozukluğun bu hastalığın esas nedeni olduğu gösterilmiştir. Kapiller damarlardan geçerken biçim değiştirme özelliğini eritrositlere kazandıran ve zar yapısında yer alan spekt-rin, eritrosit hücre membran protein kinazı tarafından fosforile edilir. Hereditör sferositozda bu enzimin eksik olduğu düşünülmektedir. Eritrosit membranı diğer komponentlerin anormalliğinden doayı da bozulmuş olabilir. Ancak burada zarın selektif permeabilite özelliği nisbeten kaybolmuştur.

Sferositin zarı sodyum iyonlarına normalden fazla geçirgendir. Dolayısıyla ekstrasellüler kısımda sodyumun fazlaca tutulması gerekirken iyonlar hücre içine kolayca girmeye başlar. Eritrosit bu fazla sodyumu dışarı çıkarmak için sodyum pompasını çalıştırır. Bunun için enerji gerekli olduğuna göre hücrenin glukoz kullanımı artar. Eritrosit içine glukoz pasif transportla girdiğinden kan plazmasında yeteri kadar glukoz olmaz veya glukozdan elde olunan enerjiyle hücre sodyumu dışarı atamazsa, sodyum iyonunun hücreye girişini su izler ve hücre şişer (Sferosit) gerek membranda fosforile olmuş proteinlerin azlığı dolayısıyla hücre zarında sertleşmenin husule gelmesiyle fleksibilitenin kaybolması gerekse sferositin dalak kapillerlerinden geçerken kırmızı pulpada kolayca yakalanmasıyla sekestrasyon oluşur.

Öte taraftan dalakta eritrosotaz olduğundan plazma hücrelerinde daha hızlı akar, ortamın glukoz konsantrasyonu düşer ve ortam daha asit olur. Bu durum glukolizi oldukça azaltır ve hücre membranından lipid kaybı olur. Mikrosferosit veya sferositler makrofajlar tarafından fagosite edilir.

Yapılan çalışmada, herediter sferositozlu hastalarda eritrositlerin normale kıyasla anlamlı bir şekilde fazla miktarda glukoz tükettikleri görülmektedir. Otohemoliz testinde yani glukoz ilave edilmiş ortamda sferositlerin hemolizinin azalması bu hastalarda hemolitik ataklar dışında diyetle bol karbonhidrat alınması hemolitik durum ihtimalinde glukozun oral bol miktarda verilmesi ve parenteral perfüzyonu prognozun iyi olması yönünden mantıklı gözükmektedir.

Bulgularımız literatür bulgularına uyum göstermektedir.

S U M M A R Y

GLUCOSE CONSUMPTION OF ERYTHROCYTES IN TWO CASES WITH HEREDITARY SPHEROCYTOSIS

In the study: Glucose consumption of erythrocytes are studied in two cases with hereditary spherocytosis and four control group.